Klinische und anatomische Beobachtungen bei Infectionen mit dem Bacillus Paratyphi B.

Inaugural-Dissertation

zur

Erlangung der Doktorwürde

der

hohen medizinischen Fakultät

der

Bad. Ruprecht-Karls-Universität in Heidelberg

vorgelegt von

Hermann Doll

aus **Karlsruhe.**

Heidelberg.
Druck von Heinrich Dörr
1919.

Gedruckt mit Genehmigung der medizinischen Fakultät
der Universität Heidelberg:

Dekan: Geh. Hofrat Dr. **A. Kossel.**
Referent: Geh. Hofrat Dr. **Ernst.**
1918.

Die Infectionen mit dem Bacillus Paratyphi gehören, wie das Ulcus duodeni und die Aortensyphilis zu den Erkrankungen, deren Verbreitung in unseren Tagen scheinbar in ständiger Zunahme begriffen ist, da eben erst durch die Fortschritte unserer bakteriologischen und röntgenologischen diagnostischen Hilfsmittel in den letzten Jahren die Feststellung ihrer tatsächlichen Häufigkeit ermöglicht wurde. — Seitdem im Jahre 1900 Schottmüller als erster in Deutschland den nach ihm benannten Bacillus Paratyphi B als den Erreger einer äusserst seltenen und dem Typhus abdominalis im wesentlichen analogen Erkrankung entdeckte, hat diese seine erste Auffassung im Laufe der Zeit in zwei wesentlichen Punkten eine Wandlung erfahren: 1. hinsichtlich der Verbreitung dieses Bacillus und der durch ihn hervorgerufenen Infectionen und 2. in Bezug auf seine pathologischen Äusserungen im menschlichen Organismus. — Über die „Ubiquität" des Paratyphusbacillus gehen die Ansichten der Forscher noch heute ziemlich weit auseinander. Während ihn Hübener (Fleischvergiftungen u. Paratyphusinfectionen, Verl. von Gust. Fischer, Jena 1910) mit Rücksicht auf sein Vorkommen und die durch ihn hervorgerufenen, verschiedenartigen anatomischen Veränderungen den Streptokokken gleichstellt, wird von anderer Seite (z. B. Clausnitzer, Arch. f. Hygiene, Bd. 80, Heft 1—6) eine Ubiquität des „echten" pathogenen Paratyphusbacillus überhaupt in Abrede gestellt. So viel steht wohl fest, dass der Paratyphusbacillus bei seiner weit verbreiteten saprophytischen Existenz in der belebten und unbelebten Natur im Gegensatz zum Eberthschen Bacillus weit weniger auf den Menschen als Infectionsverbreiter angewiesen ist, und dass es nur seiner sehr wechselnden „Vivulenz" und

vielleicht auch einer ziemlich verbreiteten Immunität zu danken ist, wenn die paratyphösen Erkrankungen keine allzu häufigen Ereignisse sind.

Um einen Anhaltspunkt für die Häufigkeit der paratyphösen Erkrankungen zu gewinnen, werden diese meist mit der gleichzeitigen Anzahl der Typhusfälle verglichen und noch bis vor wenigen Jahren wurde dieses Verhältnis in verschiedenen Teilen des Reichs fast durchweg wie 1:10 angegeben. In der Heidelberger Klinik kamen seit dem Jahre 1910, d. h. seitdem bei allen verdächtigen Erkrankungen eine systematische bakteriologische Untersuchung vorgenommen wird, neben 95 Paratyphus- nur 79 Typhuskranke zur Aufnahme, und in den beiden letzten Jahren (August 1912 bis August 1914) kamen auf 27 Paratyphusinfectionen gar nur 11 Fälle von Typhus abdominalis. Allerdings ist dieses Resultat weniger ein Beweis für die Verbreitung des Paratyphus, als vielmehr für den ganz gewaltigen, den Fortschritten der Hygiene in Stadt und Land zu dankenden Rückgang der Typhuserkrankungen in der Heidelberger Gegend. Immerhin zeigt sich ein beträchtliches Überwiegen des Paratyphus, und wenn man hinzunimmt, dass der doch meist eine schwere Erkrankung darstellende und allgemein gefürchtete Typhus abdominalis weit eher dem Krankenhaus zugeführt wird, als die ungleich gutartigeren Paratyphusinfectionen, so dürfte sich das Verhältnis noch weiter zu Gunsten des Paratyphus verschieben.

Hübener weist in seinem oben citierten Buch besonders darauf hin, dass der in erster Linie aus bakteriologischen Gesichtspunkten heraus entstandene Name des Bacillus paratyphi in so fern nicht glücklich gewählt sei, als dieser Mikroorganismus nur äusserst selten einen typhusähnlichen Krankheitsprocess hervorruft. Im Jahre 1907 wurden in Preussen 571 Paratyphuserkrankungen gezählt, von welchen nur 243 der gastroenteritischen und 328 der typhösen Form zugerechnet werden und im Jahrgang 1913 der Revue de mèdecine (Revue de mèdecine, Januar und März 1913) veröffentlicht der französische Militärarzt Job eine eingehende

Studie über 28 von ihm beobachtete Fälle, die sämtlich die typhöse Form zeigten; allerdings gibt er zu, dass bei systematischer Untersuchung sich wohl ein Überwiegen der Gastroenteritis herausstellen würde. Neuere statistische Aufstellungen ergeben denn auch durchweg ein beträchtliches Überwiegen der gastroenteritischen Form gegenüber der typhöiden.

Seit der Publikation von Dr. Freund (Deutsch. Arch. f. Klin. Medecin 1912, Bd. 107) i. J. 1912 sind in der Heidelberger Klinik 27 bakteriologisch gesicherte Fälle von Paratyphus B verpflegt worden, bei welcher sich durchweg die jetzt wohl allgemein anerkannte scharfe Trennung in Gastroenteritis paratyphosa und Paratyphus abdominalis durchführen liess. Die überwiegende Mehrheit, nämlich 21 von den 27, bot die mehr oder weniger schweren Symptome einer akuten Gastroenteritis, in 4 Fällen stand eine Affection der Gallenblase im Vordergrund, und nur zwei Mal wurde ein klinisch typhusähnlicher Verlauf beobachtet, dem allerdings in einem Fall, wie später gezeigt werden wird, das anatomische Bild in keiner Weise entsprach.

Die an der gastroenteritischen Form Erkrankten zeigten alle den bekannten Verlauf. Aetiologie, soweit feststellbar, verdorbene Nahrungsmittel, meist Fleisch oder Wurst, niemals irgend welche Anhaltspunkte für Annahme einer Contactinfection. Akuter, häufig sehr stürmischer Beginn mit Schüttelfrost, Erbrechen, heftigen Durchfällen, Kopfweh und hohem Fieber nach ganz kurzer, selten 24 Stunden überschreitender Inkulationszeit. Ausser dem Milztumor, der in ca. 60% der Fälle sicher nachweisbar war, niemals irgend welche an Typhus erinnernde Symptome. Durchfälle dunkelbraun, oft schleimig, später wässrig; Leukocyten normal oder mässig vermehrt, bis zu 12000, keine Mononukleose, niemals Roseolen. Ein Herpes labialis wurde nur in zwei Fällen beobachtet. Nach einer kurzen Fieberperiode, die selten länger als 2—3 Tage anhielt, erfolgte dann Abfall der Temperatur und meist rasche Rekonvalescenz. In der Mehrzahl der Fälle war um diese Zeit auch der Milztumor wieder zurückge-

gangen, während die Bacillenausscheidung im Stuhl meist noch einige Zeit nachweisbar war. Die schon häufig beschriebene Lokalisation der Hauptschmerzen in der Ileocoecalgegend (z. B. Freund l. c.), welche sogar schon zu Verwechslung mit Appendicitis geführt hat, wurde auch hier in vielen Fällen beobachtet. Nur einmal kam ein choleraartiger Verlauf zur Behandlung, mit Benommenheit, 6tägigem hohen Fieber, ständigem Erbrechen und sehr heftigen reiswasserähnlichen Durchfällen (ca. 50 pro die.).

Von den bisher erwähnten Fällen verdienen 10 insofern eine gesonderte Betrachtung, als sie einer kleinen Fleischvergiftungsepidemie angehören, die im Mai 1914 am Heidelberger Lehrerseminar ausbrach. Die Ursache war der Genuss von verdorbener Wurst, sogen. Presskopf. Es gelang zwar nicht den Erreger in den Wurstresten nachzuweisen, vermutlich, weil die inficierten Stücke alle verkonsumiert waren, doch kann über die Ätiologie kein Zweifel sein, da an jenem Abend kein anderes Fleisch verabreicht wurde, und da von den an einzelnen Tischen essenden Seminaristen ausschliesslich zwei Tischgemeinschaften von der Vergiftung betroffen wurden. Am Abend des 12. Mai waren die inficierten Speisen genossen worden, und am Morgen des 13. V. stellte sich mit hohem Fieber, Schüttelfrost, krampfartigen Leibschmerzen, Erbrechen und Durchfällen eine stürmische Gastroenteritis bei dem am heftigsten Befallenen ein, welchem dann im Laufe des Tages die übrigen, leichter Erkrankten folgten. In 7 Fällen konnte eine Ausscheidung der Bacillen mit dem Stuhl nachgewiesen werden, ausserdem agglutinierte das Serum der drei am schwersten Erkrankten Paratyphusbacillen in der Verdünnung 1 : 200; dagegen blieben die Blut-Gallekulturen dauernd steril. Die Therapie bestand bei den Patienten, welche bei ihrer Einlieferung noch Durchfälle hatten, in $2 \times 0{,}3$ Calomel, worauf nach 1 — 2 dünnen Entleerungen sich durchweg nach einiger Zeit normaler, geformter Stuhl einstellte. Nur einer der Erkrankten bot gleich Anfangs äusserlich wahrnehmbare Anzeichen einer ausgedehnteren Infection, nämlich einen Herpes labialis und einen

ziemlich starken Icterus mit positiver Urobilin- und Bilirubinprobe und einer ausgesprochenen, wohl durch die im Blute kreisenden Gallensäuren bedingten extrasystolischen Bigeminie, die mit dem Zurückgehen des Icterus ebenfalls wieder vollständig verschwand. Wir verfügen bereits über mehrere Beobachtungen, bei denen ein Icterus im Verlauf einer Paratyphusinfection auftrat, wobei die Frage offen bleibt, ob wir uns bei diesen Fällen mit der Annahme einer rein mechanischen Verlegung des Gallenausführganges begnügen dürfen, oder ob wir nicht auch hier die Hauptursache in einer akuten, toxischen Hepatitis erblicken müssen. Huebschmann (Zieglers Beiträge zur pathol. Anatomie 1913, 56. Bd., 3. Heft, S. 501) hat bei einem derartigen Fall, der 14 Tage nach Beginn der Erkrankung zur Sektion kam, spärliche miliare Necrosen in der Leber nachweisen können.

Die erkrankten Seminaristen waren alle nach 5—7 Tagen wieder vollständig hergestellt. Nur bei dem am schwersten Erkrankten schloss sich an die 4 Tage dauernde hochfieberhafte, akute Gastroenteritis eine längere subfebrile Periode an, ohne dass es jedoch secundär zur Ausbildung eines typhoiden Stadiums kam, wie dies schon häufig beobachtet wurde und wie es z. B. Jakob (Münch. med. Wochenschrift 1912, S. 2611) vor einiger Zeit auch anlässlich einer Seminarepidemie in einem Fall beschrieben hat. Dagegen stellte sich bei unserem Patienten in der 4. Krankheitswoche unter Zunahme der Pulsfrequenz eine akute Myocarditis ein mit percutorisch deutlich nachweisbarer Vergrösserung des Herzens nach rechts und links um mehrere cm und lautem systolischem Geräusch an der Spitze.

Da bei dieser Seminarepidemie die Frage der Bacillenausscheidung besondere Beachtung verlangte, wurde nach dem Grundsatz gehandelt, die Patienten erst zu entlassen, wenn bei den in Abständen von 5—6 Tagen vorgenommenen Stuhluntersuchungen zweimal keine Bacillen mehr gefunden wurden. Dass indessen auch diese Massregel durchaus keine sichere Gewähr bietet, beweist folgender Vorfall: Von einem der Seminaristen, der klinisch keinerlei Krankheitssymptome

mehr bot, und bei dem die Stuhluntersuchung schon zweimal negativ ausgefallen war, wurde mit anderen Stuhlproben versehentlich noch einmal Stuhl zur Untersuchung in das hygienische Institut geschickt. Das Ergebnis dieser, sowie vier weiterer Untersuchungen war positiv; erst dann folgten wieder zwei negative Resultate, worauf der Patient entlassen wurde.

Von den vier Patienten, bei welchen Beschwerden von Seiten der Gallenblase im Vordergrund standen, boten drei ebenfalls nichts besonderes. Eine Patientin, bei welcher die necrotische Gallenblase nach der Leber zu perforiert war, hier Necrose und Abscedierung verursachend, und bei welcher zunächst nur die Abscesse drainiert worden waren, genas vollständig, nachdem durch einen zweiten Eingriff die Cholecystektomie vorgenommen worden war.

Dagegen verdient der vierte Fall eingehendere Betrachtung: Die 21jährige Helene Schl. leidet seit der Geburt ihres ersten Kindes im Jahre 1910 an anfallsweise auftretenden Schmerzen in der rechten Seite, die häufig mit Icterus einhergehen. Am 9. November 1913 bekam Patientin wieder eine sehr heftige Gallensteinkolik mit Erbrechen und ausstrahlenden Schmerzen in Rücken und Schulter. 18. November Cholecystektomie, es fanden sich 2 kleine Cysticussteine. Im Gallenblaseninhalt wurden Paratyphusbacillen gefunden. Da nach der Operation kein Fieberabfall eintritt und Patientin den Eindruck macht, als ob sie an Paratyphus erkrankt sei, wird sie in die Medicinische Klinik verlegt (am 22. XI. 13).

Aus dem Status der sehr elend und heruntergekommen aussehenden Frau ist hervorzuheben: Es besteht deutlicher Icterus. Das Abdomen ist etwas gespannt und druckschmerzhaft. Die Milz deutlich palpabel. Die Leberdämpfung ist auffallend gross, ihre obere Grenze liegt im 4. Intercostalraum. — Es besteht unregelmässiges Fieber bis 39,5°. Im Urin eine Spur Albumen; im Sediment viele granulierte Cylinder und vereinzelte Leukocyten. Die Zahl der Leukocyten im Blut ist dauernd sehr stark erhöht, bis zu 30000 (!), dabei

das Verhältnis der einzelnen Formen stets normal. — Im Stuhl und in dem galligen Fistelsekret wurden dauernd Paratyphusbacillen gefunden, ausserdem war die Agglutination 1 : 200 positiv. Nachdem im weiteren Verlauf der Krankheit bei sehr stark laufender Fistel und vollständig ikterischem Stuhl zunächst relatives, subj. Wohlbefinden bestanden hatte, trat am 31. XII. 13 heftige Uebelkeit und Brechreiz auf. Am nächsten Tag ist Patientin sehr elend und bricht alles. Die tägliche Urinmenge wird ganz gering (200—300 ccm), sp. Gew. 1025, dabei ganz plötzliches, sehr starkes Ansteigen der Albuminurie, bis zu 14 ‰ Esbach. Im Sediment vorwiegend Epithelien. Dieser Zustand dauerte 2 Tage, dann stieg die Urinmenge wieder sehr stark an und das Albumen verschwand wieder so rasch, wie es gekommen war. Während dieser ganzen Zeit waren die Temperaturen normal. — Am 6. I. trat abermals eine Verschlimmerung des Zustandes ein, der sich auch nach Vornahme einer Erweiterung der Fistel und erneuter Drainage nicht besserte. Am 11. I. trat zunächst auf Gesicht und Brust und später auf den ganzen Körper sich ausbreitend ein diffuses, intensiv rotes, scharf begrenztes, grossfleckiges, masernartiges Exanthem auf, das ca. 3 Tage bestand und dann allmählich wieder abblasste. Dafür machte sich, am 9. I. allmählich beginnend, eine eigenartige Aenderung in der Psyche der Patientin bemerkbar. Sie ist vollkommen verwirrt, reagiert kaum mehr auf Anrufe, schreit plötzlich unmotiviert laut auf und macht in jeder Hinsicht den Eindruck einer akuten Psychose. Nachdem nach ca. 10 Tagen diese akute Verwirrtheit wieder vollständig verschwunden und Patientin psychisch wieder ganz normal war, wird der körperliche Zustand immer schlechter. Am 7. II. treten heftige Schüttelfröste und Kolikschmerzen in der rechten Seite auf; die Cirkulation wird immer schlechter, am 10. II. Exitus.

Aus der sieben Stunden später vorgenommenen Obduktion sei zunächst hervorgehoben, dass der ganze Magen-Darmtractus vollständig normal war, nirgends Follikelschwellung oder Epitheldefekte. Dicht über der Papilla Vateri findet

sich ein ca. kirschkerngrosser Stein im Choledochus. Darüber ist der Choledochus stark dilatiert, ebenso die Hepatici. Neben dem Cysticusstumpf ein wallnussgrosser Abscess. Milz ist nicht eigentlich vergrössert, derb. Die Leber weich, zeigt auf der Oberfläche ältere und frischere peritonitische Veränderungen. Die Nieren von blasser Farbe und weicher Consistenz, sonst o. B. Mikroskopisch konnten in der Leber cholangitische Veränderungen und in den Nieren degenerative Processe an einzelnen Harnkanälchen nachgewiesen werden.

Wir werden dieses vielgestaltige Krankheitsbild wohl zu jenen Fällen rechnen müssen, in welchen der Paratyphusbacillus auf seine Prädilektionslokalisation im Darmtraktus verzichtet und als Erreger einer allgemeinen Sepsis auftritt. Aehnliche masernartige, septische Exantheme sind auch von anderer Seite, u. a. von Schottmüller gerade bei Paratyphusinfectionen gesehen worden.

Von den nun noch zu schildernden beiden Fällen von Paratyphus abdominalis konnten wir den einen in seinem ganzen Verlauf selbst beobachten, während der andere erst 3 Tage ante exitum in die Klinik eingeliefert wurde.

Der 15jährige Alexander S. erkrankte am Abend des 28. IV. 14 mit Kopfweh, Gliederschmerzen und allgemeinem, unbestimmtem Krankheitsgefühl. Am nächsten Morgen (29.IV.) hat er stärkere Gliederschmerzen bekommen und hie und da gefröstelt. Nach dem Mittagessen stellte sich ein richtiger Schüttelfrost ein, so dass sich Patient zu Bett legte. In den folgenden Tagen traten dann heftige Leibschmerzen, besonders in der rechten Unterleibsgegend und mehrmals Erbrechen auf. Am 4. V. 14 wird Patient in die Klinik gebracht. Der letzte Stuhlgang war am 28. IV. (!).

Bei seiner Aufnahme macht Patient einen ziemlich schwer kranken Eindruck, klagt über Kopfschmerzen, allgemeine Zerschlagenheit und heftigen Durst. Das Sensorium ist vollständig frei. — Aus dem Status praesens ist hervorzuheben: Haut fühlt sich heiss an, das ganze Abdomen ist übersät von massenhaft typischen, z. T. ziemlich grosser Roseolen, die sich in geringerer Anzahl auf der Brust und ver-

einzelt auch auf dem Rücken finden. Die Zunge ist trocken und etwas weisslich belegt, der Rachen leicht gerötet, die Tonsillen deutlich geschwollen, auf der rechten einzelne kleine Pfröpfe. Ueber den Lungen keine Bronchitis; das Herz von normaler Grösse (m. r. = 4 cm; m. l. = 8 cm) mit reinen Tönen. Puls 100. Das Abdomen nicht besonders aufgetrieben und im allgemeinen etwas druckempfindlich, besonders in der Ileocoecalgegend. Milz deutlich palpabel, Hepar nicht vergrössert. Leukocyten am Tage der Aufnahme 6000, 2 Tage später 7000. Die Auszählung der weissen Blutkörperchen ergab am 5. V. 38 % polymorph-kernige neutrophile Leukocyten, 0 Eosinophile, 2 % grosse Mononucleäre und Uebergangszellen und 60 % meist kleine Lymphocyten. Die bakteriologische Untersuchung ergab Paratyphusbacillen in der Blut-Gallekultur und im Stuhl, sowie positive Agglutinationsprobe. —

Im Verlauf der Krankheit folgte nun zunächst, wie aus der untenstehenden Kurve zu ersehen ist, eine 15 tägige Periode äusserst unregelmässigen Fiebers, das zu der bei Typhus gewohnten Continua in auffälligem Gegensatz steht.

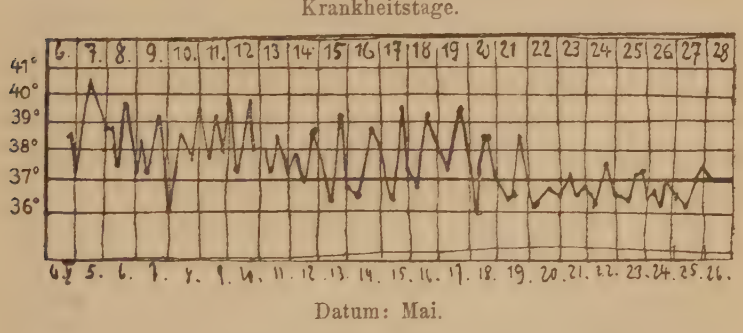

Erst die am 15. Krankeitstag einsetzenden „steilen Kurven“ könnten vielleicht an analoge Vorgänge beim Typhus erinnern, ebenso, wie das Verhalten des Pulses, der sich dauernd zwischen 75 und 95 bewegte. Abgesehen von einer leichten Benommenheit am Abend des Aufnahmetages (4. V.) war das Sensorium nie beeinträchtigt. Die Roseolen blieben bis zum

15. V. sichtbar. Der Stuhl war während der ganzen Krankheit andauernd hartnäckig verstopft und konnte nur mit Hilfe von Einläufen und Medikamenten entleert werden. Ueber diesen Punkt gehen die Angaben in der Literatur noch ziemlich auseinander. Französische Autoren (z. B. Job l. c.) wollen in $^2/_3$ der Fälle Obstipation beobachtet haben, während sie nach der Angabe von Schottmüller (b. c.) beträchtlich seltener ist, als bei Typhus.

Bei unserem Patient schloss sich an die Fieberperiode, ähnlich wie bei dem oben beschriebenen Fall des Seminaristen, ein längeres subfebriles Stadium an. In der 5. Krankheitswoche trat auch hier unter allmählicher Zunahme der Pulsfrequenz und der Temperatur eine akute Myocarditis ein mit deutlicher Vergrösserung des Herzvolumens m. r. = $5^1/_2$ (+ $1^1/_2$ cm) m. l. = $10^1/_2$ (+ $2^1/_2$ cm). Nach etwa 14 Tagen war diese Complication wieder ziemlich abgeklungen und zurückgegangen. — Einige Tage später (5. VII.) klagte Patient über Schmerzen im linken Testikel. Es fand sich eine beträchtliche, schmerzhafte Schwellung von Hoden und Nebenhoden. Der linke Samenstrang war rectal als bleistiftdicker, schmerzhafter Strang zu fühlen, ebenso waren Samenbläschen und Prostata auf der linken Seite druckempfindlich. Aehnliche Complicationen sind u. a. auch von Schottmüller (l. c.) beobachtet worden, und neuerdings hat Saltykow (Virchows Archiv, Bd. 211, 3. Heft, S. 468) eine Paratyphussektion mitgeteilt, bei der ein paratyphöser Prostataabscess gefunden wurde.

Höchst beachtenswert ist nun das Verhalten des Blutbildes während dieser ganzen Zeit; es stellt sozusagen noch eine Uebertreibung des bei Typhus gewohnten Befundes dar. Zunächst folgte, anolog dem Verhalten bei Typhus, nach Abklingen des hohen Fiebers auf die anfangs fehlenden Eosinophilen eine deutliche Vermehrung dieser Zellen auf 4—5 % der Gesamtmenge. Die Gesamtzahl der Leukocyten hielt sich nach wie vor in normalen Grenzen, dagegen wurde eine weitere Zunahme der Mononucleose bis zu 80 % (!) der Gesamtmenge beobachtet und zwar wurde dieses Verhältnis durch

das Eintreten der oben beschriebenen Complicationen (Myocarditis und Orchitis) in keiner Weise beeinflusst. Wir müssen also hier nach Nägeli (Deutsch. Arch. f. klin. Medicin 1900, Bd. 67) wohl eine weitgehende Lähmung der Knochenmarksfunktionen annehmen, da selbst die sonst Leukocyten hervorrufenden entzündlichen Metastasen im Organismus keine relative Verminderung der enorm hohen Lymphocytose zur Folge hatten. Die letzte Untersuchung am 83. Krankheitstag (20. VII.) ergab noch immer eine Mononucleose von 65 % meist kleiner Lymphocyten. Einen ähnlichen Fall hat Freund (l. c.) beschrieben. Er sah bei einem Paratyphuskranken noch am 183. Krankheitstag eine Mononucleose von 73 %.

Bei dem 2., nun zu beschreibenden Fall, sind wir zunächst auf die anamnestischen Angaben des Arztes und der Mutter angewiesen:

Die 19jähr. Frieda F. kam am 23. III. 1914 aus Colmar, wo sie in Dienst gewesen war, in ihren Heimatsort zurück. Sie fühlte sich subjectiv ganz wohl, doch gab sie an, dass sie in letzter Zeit öfters Leibschmerzen gehabt habe; auch fiel es den Eltern auf, dass sie sehr blass und elend aussah. Am 12. IV. hat sie, von einem Ausflug zurückgekehrt, gegen Abend gefroren und blieb am 13. IV. zu Bett, da sie sich nicht wohl fühlte. Dieses Unwohlsein steigerte sich in den nächsten Tagen zu einer allgemeinen Mattigkeit und Zerschlagenheit in allen Gliedern mit Gefühl von Schwindel. Am 15. IV. klagte Patientin gegen Abend über heftige Halsschmerzen. Der herbeigerufene Arzt konstatierte eine Angina; die Messung der Temperatur ergab 39,6°. Trotzdem die Angina nach einigen Tagen anfing abzuklingen, blieb das Fieber dauernd hoch (bis zu 40,4°); auch stellten sich um diese Zeit Durchfälle ein, zunächst 1—2 hellgelbe Stühle pro die, in der Folgezeit etwas mehr (4—5 pro die). Seit 24. IV. treten am Abdomen die ersten Roseolen auf, die sich rasch vermehren; seit 30. IV. ist die Patientin dauernd benommen und phantasiert, am 5. V. wird sie mit der Diagnose Typhus abdominalis in die Klinik eingeliefert.

Bei ihrer Aufnahme bietet die Patientin bereits die Symptome einer Perforationsperitonitis. Der Leib ist stark meteoristisch aufgetrieben und anscheinend sehr druckempfindlich. Patientin selbst ist vollständig benommen, phantasiert und deliriert. Das ganze Abdomen ist übersät von massenhaft typischen Roseolen, die sich etwas weniger reichlich auch an Brust und Rücken und vereinzelt sogar an den Extremitäten finden. Gesicht und Schleimhäute blass, Haut fühlt sich heiss an; Zunge trocken und rissig, an den Rändern dunkelrot, in der Mitte stark belegt. Tonsillen beiderseits stark geschwollen, zerklüftet und etwas weisslich belegt. Ueber beiden Unterlappen diffuse, bronchitische Geräusche, Herz nicht dilatiert, Puls schlecht gefüllt, deutlich dikrot, frequent (140). Eine Palpation von Leber und Milz verbietet der Meteorismus.

Die Blut-Gallekultur blieb steril, dagegen agglutinierte das Serum der Kranken Paratyphusbacillen in der Verdünnung bis 1:800. Ausserdem sei schon jetzt bemerkt, dass in der post mortem steril entnommenen Galle Paratyphusbacillen in Reinkultur gefunden wurden. — Es wurden 5300 Leukocyten gezählt, die sich aus 43 % polymorphkernigen, neutrophilen, Leukocyten, 0 % Eosinophilen, 3 % Uebergangsformen und 54 % kleinen und grossen Lymphocyten zusammensetzten. — Die Stühle sind ganz dünn, erbsenbreiartig und gehen ins Bett.

Der Zustand der Kranken verschlechtert sich von Stunde zu Stunde; in der Nacht vom 6./7. V. tritt ein Collaps ein mit Temperatursturz auf 35,4 °, von dem sich Patientin jedoch noch einmal erholt. Indessen wird der Puls immer kleiner, zudem zeigt ein Emporschnellen der Respiration von 30 auf 65 die Ausbildung pneumonischer Processe an. Am 8. V. tritt um 8 h a. m. der Exitus ein.

Bei diesem, klinisch von Typhus nicht zu unterscheidendem Verlauf interessiert zunächst die auch schon von anderer Seite bei Paratyphus beobachtete initiale Angina. Ein unbedingter Beweis für die Specifität dieser Tonsilleninfection ist allerdings nicht mehr zu erbringen, indessen lässt die später zu beschreibende Auffindung einer typischen Ulceration im Kehl-

kopf diese Annahme als ziemlich sicher erscheinen. Ein analoger Fall wurde kürzlich von Saltykow (l. c.) veröffentlicht und bei jener berühmten ersten, von Brion u. Kayser (Arch. f. klin. Medicin, Bd. 85, S. 595; s. auch Job, Schottmüller, Brion, Kayser, Cohn, Rolly, Blum) beschriebenen Paratyphussection wurden ebenfalls an der Basis beider Gaumenbögen flache, linsengrosse Schleimhautgeschwüre gefunden und aus den Eiterpfröpfen der Tonsillen Paratyphusbacillen gezüchtet. Es wäre damit ein Anhaltspunkt gegeben dafür, dass der für den Typhus allgemein angenommene Infectionsweg auch bei der abdominalen Form des Paratyphus eingeschlagen werden kann.

Ausserdem ist bemerkenswert die auch im vorhergehenden Fall schon beschriebene, auffallend abundante Roseoleneruption. Gleichlautende Beobachtungen von Schottmüller, Job (l. c.) u. a. lassen den Schluss zu, dass dieser Befund augenscheinlich für Paratyphus abdominalis bis zu einem gewissen Grade charakteristisch ist. Es sei in dem vorliegenden Fall auf die quantitativ und qualitativ so ungewöhnlich üppige Ausbildung der Roseolen besonders deswegen hingewiesen, weil, wie ich vorgreifend bemerken möchte, die Sektion abgesehen von einer geringen Schwellung der Mesenterialdrüsen, eine absolute Integrität des lymphatischen Systems ergab. Man wird sich bei Beurteilung dieses Zusammentreffens dem Eindruck nicht verschliessen können, dass die von Schottmüller auch für den Paratyphus postulierte Theorie der rein lymphogenen Entstehungsweise der Roseolen für diesen Fall wenigstens doch wohl nicht verwendbar ist.

Aus der 9 Stunden port exitum vorgenommenen Obduktion sei folgendes Wichtige mitgeteilt: Bei Eröffnung des stark aufgetriebenen Abdomens entweichen Gase. Nach Zurückschlagen des Netzes zeigt sich das Peritoneum leicht hauchig getrübt. Zwerchfellstand beiderseits unterer Rand der fünften Rippe. Leber überragt den Rippenbogen um 2 Querfinger. Vorliegt das sehr stark geblähte und erweiterte Colon, das U-förmig nach unten hängt und an der Flexura lienalis unvermittelt in das stark contrahierte Colon descendens über-

geht. Im kleinen Becken finden sich ca. 300 cm Eiter; die über stecknadelkopfgrosse Perforation der Darmwand liegt in der Flexura hepatica des Colons.

Die Lungen zeigen, um zunächst den übrigen Sektionsbefund zu erledigen, beiderseits leichte Bronchitis und vereinzelte bronchopneumonische Infiltrationen in den Unterlappen, ausserdem in den hinteren Partien des rechten Unterlappens dunkelrote, pleurale Blutungen. Das Herz bot, abgesehen von einigen flachen, umschriebenen, subepikardialen Blutungen keine bemerkenswerte Veränderungen. Oberhalb des rechten Stimmbandes fand sich, wie schon oben erwähnt, ein linsengrosses, ziemlich tiefes Geschwür mit hohem, breitem, steil aufsteigendem Rand, auf dessen Grund der Knorpel freiliegt.

Nun zu den Organen der Bauchhöhle: Die Leber zeigt keine pathologischen Veränderungen; in der äusserlich ebenfalls unveränderten Galle wurden Paratyphusbacillen gefunden. Die Milz ist weich, von normaler Grösse. Die Mesenterialdrüsen sind vergrössert, aber nicht eigentlich markig geschwollen. Beim Aufschneiden des Dünndarms ist die Schleimhaut überall blass, nirgends geschwollen, die solitären, wie die aggregierten Follikel durchweg vollständig intakt, nirgends eine Spur von Schwellung. Appendix o. B. -- Umso gröbere Veränderungen bietet der Dickdarm dar. Ueber der Colonschleimhaut finden sich in ganzer Ausdehnung bis zum Anus zahllose, quergestellte Geschwüre von wechselnder Grösse. Der ganze Dickdarm ist durch Muskelhypertrophie und Schleimhautschwellung stark verdickt. Die Geschwüre in dem dilatierten Colon transversum machen den Eindruck von Distensionsgeschwüren mit Necrosen bis in die Serosa, die z. T. beim Anfassen des Darmes einreissen, während die Geschwüre im auf- und absteigenden Colon, im S. Romanum und im Rectum einen unbestimmten Charakter haben; sie sind teils buchtig, scharfrandig, zackig; auf dem gereinigten Grund erblickt man die Muscularis. Die Perforationstelle ist scharf, rund und hart; dicht daneben findet sich eine Necrose durch die ganze Darmwand. Nirgends ist die Lokalisation der

meist quergestellten Geschwüre durch die Lage der Lymphfollikel bestimmt. — Die mikroskopische Untersuchung der Mesenterialdrüsen ergab eine Vermehrung der lymphatischen Elemente; auch konnten vereinzelt jene für Typhus charakteristischen grossen, blasigen Epitheloïdzellen mit phagocytären Funktionen nachgewiesen werden.

Wenden wir uns nun zu einer Betrachtung der bis jetzt bekannt gewordenen Sektionsberichte bei Paratyphus B, wie sie jüngst Huebschmann (l. c.) zusammengestellt hat, so können wir zunächst die weit zahlreicheren Obduktionen der gastroenteutischen Form ausschalten. Es sei nur kurz erwähnt, dass das anatomische Bild der Gastroenteritis paratyphosa in keinem Fall dem bei Typhus gewohnten entspricht, dass dagegen auch hier schon eine Bevorzugung des Dickdarms auffällt. Gewöhnlich werden das unterste Ileum, das Coecum und mehr oder weniger weite Strecken des Colons als Hauptsitz der anatomischen Veränderungen, die meist in Schwellung und Hyperaemie der Schleimhaut bestehen, angegeben, während die lymphatischen Apparate des Darmes nicht oder wenig afficiert sind. Auch ein neuerdings von Bonhoff (Virchows Arch., Bd. 216, Heft 3, S. 321) publicierter Fall zeigt ausgesprochen diesen Befund. Erwähnt sei noch, dass ausserdem in 3 Fällen, die klinisch durchaus den Charakter der Gastroenteritis hatten, (Huebschmann, Fall 2, 5 und 6), geschwürige Processe im Dickdarm gefunden wurden, und zwar einmal Necrosen in der Flexur, einmal ein kleines Geschwür im Coecum und einmal multiple, kleine Geschwüre im Rectum.

Neben diesen 17 Sektionsberichten von Gastroenteritis paratyphosa zählt Huebschmann 10 Fälle auf, die klinisch einen mehr oder weniger typhoïden, oder doch jedenfalls nicht den bei der Gastroenteritis gewohnten Verlauf zeigten. Dazu kommen noch neuerdings zwei von Saltykow (l. c.) in der russischen Literatur gefundene Fälle und ein eigener Fall dieses Autors, sowie der oben beschriebene, im ganzen also 14 bakteriologisch gesicherte Sektionsbefunde. Drei ganz kürzlich von Bonhoff (l. c.) veröffentlichte Fälle mit klinisch

abdominalem Verlauf können hier zunächst ausser Betracht bleiben, weil sie alle innerhalb der ersten 11 Krankheitstage ad exitum kamen und deshalb abgesehen von Milzvergrösserung und einer geringen Mesenterialdrüsenschwellung in einem Fall noch keinerlei pathologischen Veränderungen der Intestinalorgane zeigten. Immerhin können auch diese Fälle schon in dem Sinne verwertet werden, dass offenbar der Paratyphusbacillus eine geringere Affinität zu dem lymphatischen System besitzt, denn bei einem richtigen Typhus abdominalis müssten wir doch schon in der 1. Krankheitswoche wenigstens Ansätze zur markigen Schwellung der Follikel und Drüsen antreffen.

Diese auffallend geringe Beteiligung des lymphatischen Systems ist nun zunächst das hervorstechendste Merkmal aller Sektionsbefunde. Verhältnismässig am häufigsten findet sich in den oben aufgezählt 14 Fällen eine Milzschwellung. Wir haben 5 mal einen ausgesprochenen und 6 mal einen geringen Milztumor, während in 3 Fällen ein solcher ganz fehlt. Weit geringer ist schon die Beteiligung der Mesenterialdrüsen. Eine typische markige Schwellung dieser Drüsen findet sich nur in den beiden, aus der russischen Literatur stammenden Fällen von Baginsky, die, wie ich vorausschicken möchte, überhaupt die einzigen sind, deren anatomisches Bild mit dem des Typhus abdominalis in jeder Hinsicht übereinstimmt. Dagegen haben wir in 5 Fällen nur eine mehr oder weniger starke katarrhalische Schwellung und Rötung der Mesenterialdrüsen, während sie in 5 weiteren Fällen überhaupt unverändert sind. In 2 Fällen fehlen die Angaben.

Noch weiter entfernt sich das Bild vom Typhus bei Betrachtung der solitären und aggregierten Lymphfollikel des Dünndarms. Wir finden nämlich auch hier wieder nur in den beiden Baginskyschen Fällen die Angabe einer typischen markigen Schwellung, dagegen waren in 7 Fällen (also 50%) die Peyerschen Haufen überhaupt intakt und nur in 5 Fällen z. T. ergriffen; von diesen 5 Fällen zeigten ausserdem 3 nur eine ganz geringe Rötung und Schwellung der im untersten

Ileum liegenden aggregierten Follikel, während der übrige Dünndarm ebenfalls vollständig unbeteiligt war. Geschwürige Processe finden sich 7 mal, doch betreffen sie durchweg nur das unterste Ileum und entfernen sich nirgends weiter, als ca. 30 cm von der Bauhinschen Klappe. In 3 Fällen, nämlich wieder in den beiden von Baginsky, sowie in dem Fall von Brion und Kayser sind diese Ulcerationen von typhösen nicht zu unterscheiden, in 2 Fällen waren sie im Zurückgehen begriffen, z. T. zeigten sich schon schiefrige, glatte Narben, und 2 mal fanden sich ganz atypische, grösstenteils nicht in den Plaques lokalisierte Geschwüre von mehr dysenterischen Charakter.

Huebschmann weist in seiner schon mehrfach citierten Arbeit bereits mit besonderem Nachdruck darauf hin, dass beim Paratyphus abdominalis die Veränderungen des Dickdarms im Vordergrund stehen. Während, wie wir gesehen haben, der Dünndarm in der Hälfte der Fälle ganz unbeteiligt und in der anderen Hälfte nur in seinen untersten Partien ergriffen war, finden wir mit Ausnahme von 1 Fall, bei dem die Angaben ungenau sind, die schwersten Veränderungen des Dickdarms. Nur einmal ist das Colon ganz intakt; es ist der Fall von Wells und Scott, der die dysenterischen Veränderungen im Ileum aufwies; in einem 2. Falle besteht blos Follikelschwellung im Dickdarm, dagegen finden sich in nicht weniger als 11 Fällen geschwürige Processe der verschiedensten Intensität im Dickdarm, von einem kleinen Geschwür und glatten, schiefrigen Narben im Coecum in je 1 Fall, sowie typischen typhösen Ulcerationen in 3 Fällen (2 Baginsky und Brion und Kayser) bis zu den schwersten, vollkommen atypischen, meist den Dickdarm in ganzer Ausdehnung ergreifenden Geschwüren in 6 Fällen, und zwar haben wir zahlreiche, miliare Geschwüre in dem Falle von Huebschmann, ähnliche kleine, aber z. T. schon konfluierende Ulcerationen bei Heller, und schliesslich unregelmässige, meist quergestellte, ausgedehnte Processe mehr dysenterischen Charakters in den Fällen von Burckhardt, Luksch, Herford und dem oben beschriebenen. Die Art der Geschwüre unter-

scheidet sich von denjenigen in unserem Falle nur nach dem Grade ihrer Ausdehnung, decken sich aber im übrigen vollkommen mit der oben gegebenen Beschreibung. Vielleicht dürften auch die von verschiedenen Seiten geäusserten Zweifel, ob es sich bei diesen Fällen mit dysenterieähnlichen Veränderung wirklich um die typhoïde Form des Paratyphus handelte, etwas an Schärfe verlieren, nachdem hier gezeigt werden konnte, dass einem klinisch von Typhus nicht zu unterscheidenden Krankheitsverlauf diese atypischen Veränderungen des Dickdarms zu Grunde liegen können.

Es seien nun noch ganz kurz einige andere Sektionsbefunde bei Paratyphus erwähnt, die z. T. nur in kurzen Andeutungen vorhanden, z. T. in unzugänglichen Zeitschriften enthalten sind. So z. B. eine kurze Mitteilung aus dem ärztlichen Bezirksverein in Erlangen, (Merkel, Münch. med. W. 1913, S. 2611) Sitzung vom 28. Nov. Sektionsbefund eines bei einer Paratyphusepidemie verstorbenen Klinikpatienten: es fanden sich „multiple Leberabscesse und ausgedehnte, meist gereinigte Dünndarmgeschwüre, die in ihrer Lokalisation und Gestalt von den Typhusgeschwüren ganz wesentlich abweichen; ferner eine von Tuttle (Proc. New-York Path. Soc. 1903) in einer New-Yorker Zeitschrift beschriebenen Sektion, bei der Ulcerationen im untersten Ileum gefunden wurden, während das lymphatische System vollkommen unberührt war; und schliesslich ein Hinweis aus der Abhandlung von Job, wonach bei einem Schimpansen, der Paratyphusähnliche Bacterien mit den Fäces ausschied, von Weinberg und Mello (Bull. Soc. Path. Exot. 1909) ausgedehnte Ulcerationen im Dickdarm festgestellt wurden. — Hier muss nun noch kurz auf einen der jüngst von Bonhoff (l. c.) veröffentlichten Fälle eingegangen werden, den der Autor der akutgastroenteristischen Form zurechnet. Leider sind die klinischen Angaben sehr spärlich, hauptsächlich fehlt ganz der Roseolenbefund, wir erfahren nur, dass es sich um einen Kranken handelte, der dauernd schleimige Durchfälle hatte und nach einer 3wöchigen Continua von 39 — 40° ad exitum kam. Bei der Sektion war der Dünndarm ziemlich

intakt, dagegen fand sich „Colon und Rectum in ganzer Ausdehnung mit dicht beieinander stehenden, graugrünen, verschorften Geschwüren mit unterminierten Rändern bedeckt, zwischen welchen die normale Schleimhaut, stark gerötet und geschwollen, unregelmässige Inseln bildend erhalten ist". Nun ist dieser klinische Verlauf des Falles mit einer Continua von 3 Wochen fraglos für die akute Gastroenteritis paratyphosa, die sonst nach höchstens einer Woche, meist aber nach wenigen Tagen entfiebert, sehr ungewöhnlich, so dass ein Zweifel erlaubt erscheint, ob es sich nicht vielleicht um eine Uebergangsform gehandelt hat. Auf alle Fälle ist aber auch dieser Sektionsbefund ein weiterer Beitrag zu dem Kapitel der dysenterieartigen Dickdarmveränderungen bei Paratyphusinfektionen. Es wird zwar nicht direkt ausgesprochen, hat aber doch den Anschein, als ob Bonhoff unter der Bezeichnung Paratyphus abdominalis nur diejenigen Fälle begreifen möchte, die klinisch und anatomisch einen typhoïden Verlauf zeigen. Dies wäre nur angängig, wenn wir differentialdiagnostische Mittel hätten, die uns ermöglichen, die atypische anatomische Lokalisation schon am klinischen Verlauf zu erkennen. Das ist aber, wie oben gezeigt werden konnte, durchaus nicht der Fall, da es sich auch bei unserer Kranken um einen klinisch exquisit typhoïden Krankheitsverlauf handelte. Ich möchte hier nochmals besonders auf den Roseolenbefund verweisen, der ja gerade von Schottmüller für die abdominale Form des Paratyphus als pathognomonisch angesehen wird.

Es sei also zusammenfassend nochmals darauf hingewiesen, dass von den oben angeführten 14 Sektionsbefunden bei Paratyphus abdominalis nur 2 (nämlich die beiden russischen) sich mit dem anatomischen Befund bei Typhus vollständig decken. Bei dem ihm sehr nahe kommenden Sektionsbefund von Brion und Kayser fehlen die Vergrösserung der Milz und die Schwellung der Mesenterialdrüsen, alle übrigen Fälle entfernen sich mehr und mehr von dem bei Typhus gewohnten Bild und ergeben z. T. Befunde, die mit Typhus gar nichts mehr zu tun haben. — Man wird sich

selbstverständlich hüten, aus dem bis jetzt vorliegenden geringen Material voreilige Schlüsse zu ziehen. Jedenfalls ist aber die Uebereinstimmung zwischen dem oben beschriebenen anatomischen Bild und nicht wenigen anderen Sektionsbefunden bei Paratyphus eine so vollständige und auffällige, dass ein zufälliges Zusammentreffen sicher auszuschliessen ist.

Vollständige Unklarheit besteht noch über die Pathogenese dieser dysenterieähnlichen Dickdarmveränderungen. Ob sie in ganzer Ausdehnung durch den Paratyphusbacillus hervorgerufen werden, oder ob jener nur eine Schädigung der Darmwand verursacht, auf Grund deren dann andere Mikroorganismen das Zerstörungswerk vollenden, und ob wir schliesslich die in einigen Fällen gesehenen kleinen, multiplen Geschwürchen als Vorstufe jener schweren dysenterieähnlichen Veränderungen ansehen dürfen, das alles sind Fragen, die erst an Hand eines grösseren, systematisch untersuchten und beobachteten Materials entschieden werden könnten.

Es wird daher von dem Ergebnis weiterer Sektionen abhängen, in wie weit wir berechtigt sind, die vorstehend geschilderten pathologischen Veränderungen als für Paratyphusinfektionen charakteristische anzusehen. So viel lässt sich jedenfalls schon heute sagen, dass wir auch bei der abdominalen Form die krankmachenden Aeusserungen des Bacillus paratyphi nicht einfach jenen des Eberth-Gaffkyschen Bacillus gleichsetzen dürfen; wir müssen vielmehr in ihm einen Erreger erblicken, welcher im Gegensatz zu dem klinisch und anatomisch einen wohl charakterisierten und in jedem Fall typischen Verlauf zeigenden Typhus abdominalis eine mehr allgemeine Infection ohne specielle Bevorzugung des lymphatischen Systems hervorbringen kann und welcher deshalb häufig der für die Typhusinfektion typischen Lokalisation im menschlichen Organismus entbehrt.

Karlsruhe, den 4. August 1914.

Hermann Doll.

Lebenslauf.

Ich bin geboren am 14. Juli 1889 zu Karlsruhe i. B. als Sohn des prakt. Arztes Geh. Hofrat Dr. Karl Doll und dessen Ehefrau Ida geb. Strübe. Ich bin badischer Staatsangehöriger.

Nach Absolvierung einer vierklassigen Vorschule trat ich im Herbst 1899 in die Sexta des humanistischen Gymnasiums zu Karlsruhe i. B. ein, das ich am 31. August 1907 mit dem Zeugnis der Reife verliess. Ich diente hierauf vom 1. Oktober 1907 bis 31. März 1908 mein halbes Jahr mit der Waffe bei der 1. Batterie des 3. badischen Feld-Art.-Regt. No. 50 in Karlsruhe.

Hierauf widmete ich mich dem Studium der Medicin und zwar der Reihe nach an folgenden Universitäten: S. S. 1908 Universität Kiel; W. S. 1908/09, S. S. 1909, W. S. 1909/10 und S. S. 1910 Universität Heidelberg. Im Oktober 1910 bestand ich in Heidelberg die ärztliche Vorprüfung. Hierauf: W. S. 1910/11 und S. S. 1911 Universität München; W. S. 1911/12, S. S. 1912 und W. S. 1912/13 Universität Heidelberg. Im Mai 1913 bestand ich in Heidelberg das ärztliche Staatsexamen.

Mein praktisches Jahr absolvierte ich vom 15. Mai bis 31. August 1913 an dem patholog.-anatomischen Institut zu Heidelberg, den übrigen Teil von 1. Sept. 1913 bis 15. Mai 1914 an der Medicinischen Klinik der Universität Heidelberg. An letzterem Termin erhielt ich die Approbation als Arzt. Zuletzt war ich stellvertretender Assistent an der Medicinischen Klinik zu Heidelberg.

Bei Ausbruch des Krieges wurde ich am 6. August 1914 der Reserve-Sanitäts-Compagnie 14 der 28. Res.-Inf.-Div. zugeteilt, der ich noch jetzt als Feld-Unterarzt angehöre.

Hermann Karl Otto Doll.